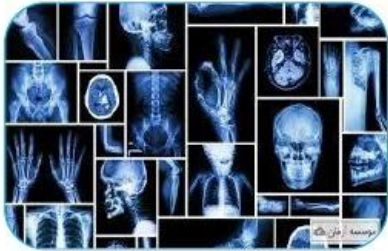




رادیوگرافی

رادیولوژی معمولی یا پرتونگاری ساده اولین گام تشخیصی برای بیشتر بیماری‌هاست. در رادیوگرافی معمولی تصاویر دو بعدی از راه ثبت اختلاف جذب اشعه ایکس توسط بافت‌های مختلف تهیه می‌شود. رادیوگرافی که با استفاده از ماده حاجب انجام شود به رادیوگرافی رنگی معروف است.



گرافی ساده شکم (KUB)

پرتونگاری از شکم در مواردی مانند آپاندیسیت کولیک نفرتیک - تصادف - بلع اجسام خارجی - انواژیناسیون - پیچ خوردگی روده و غیره که آزمایش جنبه فوری دارد و زمان بسیار مهم است، آزمایش بدون هیچ آمادگی قبلی انجام می‌شود.

اروگرافی (Intra venous Pyelogram) IVP

اروگرافی روش رادیولوژی تشخیصی است که دستگاه ادراری بعد از تزریق ماده حاجب بهتر نمایان می‌شود. در این روش برای نشان دادن طرز کار لگنچه‌ها و حالب‌ها از ماده حاجب استفاده می‌شود که از طریق داخل وریدی به بیمار تزریق می‌شود.

آمادگی پیش از انجام IVP، گرافی ساده شکم و لومبوساکرال (گرافی از ستون فقرات کمری):

1. حدود ساعت 7:30 شب قبل از انجام رادیوگرافی، شام ساده و سبکی (سوپ رقیق) میل کنید.
2. سپس یک عدد شیشه روغن کرچک کامل (حدود 40 گرم) میل نمایید.
3. آب و مایعات (ترجیحاً مایعات گرم) فراوان نوشیده شود (به جز شیر و نوشابه).
4. هنگام مراجعه به بخش تصویربرداری ناشتا باشید.
5. در صورت لزوم از قرص‌های بیزاکودیل و دایمتیکون طبق دستور پزشک استفاده نمایید.
6. توجه به این نکته ضروری است در صورتی که درخواست اورژانس گرافی‌های فوق‌الذکر باشد، نیاز به دادن آمادگی به بیمار نیست.
7. داروهای خود را طبق برنامه همیشگی تان مصرف کنید؛ البته به جز متفورمین و ایندرال. (فعل این داروها از 48 ساعت قبل از انجام آزمون الزامی است و مصرف دوباره قرص متفورمین به شرط عملکرد طبیعی کلیه‌ها پس از انجام آزمون با تزریق ماده حاجب بلامانع است. مصرف مجدد قرص ایندرال بعد از آزمون آزاد است).